Lane Medical Library

Ein Fall von Solitärcyste bei einer Hufeisenniere

INAUGURAL-DISSERTATION

ZUR ERLANGUNG DER

MEDIZINISCHEN DOKTORWÜRDE

AN DER

FRIEDRICH-WILHELMS-UNIVERSITÄT
ZU BERLIN

Von

Francisco Alves de Azevedo
aus Lissabon

Tag der Promotion: 5. August 1910

Berlin 1910
Universitäts-Buchdruckerei von Gustav Schade (Otto Francke)
Linienstraße 158

Gedruckt mit Genehmigung

der

Medizinischen Fakultät der Universität Berlin

Referent: Prof. Dr. **A. Bier**

Meinem Vater in Dankbarkeit

Digitized by the Internet Archive
in 2026

https://archive.org/details/IA40154013_0013

Die cystischen Geschwülste der Niere werden von allen Forschern, die sich mit ihnen beschäftigt haben, in multiple und solitäre eingeteilt.

Mit Cystenniere bezeichnet man eine Niere, in deren Parenchym eine Unzahl kleinerer und größerer Cysten enthalten ist, die dem Organ ein wabenartiges Gefüge geben und das Parenchym bis auf mikroskopische Reste zerstören.

Dagegen nennen wir solitäre Nierencysten geschlossene, mit dem Nierenbecken nicht kommunizierende, im Parenchym liegende Säcke mit flüssigem Inhalt. Meistens kommen sie nur in der Einzahl vor, weshalb sie auch als Solitärcysten bezeichnet werden.

Wenn auch der Fall, der den wesentlichen Gegenstand meiner Arbeit bilden soll, eine Niere betrifft, an der sich nur ein cystischer Nierentumor befand, also eine Nierencyste, so erscheint es doch zweckmäßig, zunächst beide Geschwulstarten hinsichtlich ihrer Entstehung und ihres mehr oder minder häufigen Vorkommens in den Kreis der Betrachtung zu ziehen.

Die bei weitem häufigere Form ist die Cystenniere. R. Virchow (36) hat im Jahre 1855 mehrere selbstbeobachtete Fälle beschrieben und gleichzeitig

eine Theorie über die Entstehung der Erkrankung aufgestellt. Er faßte diese als angeborene auf und bezeichnete die Cysten als Retentionscysten; aber über die Art und Weise, wie sich die Cysten bildeten, hat er im Laufe der Zeit seine Ansicht geändert. Denn während er zuerst annahm, daß der Harngries es sei, der durch seine Ablagerung in den Harnkanälchen deren Verschluß herbeiführe, glaubte er später, eine verstopfende Entzündung der Papillen als Ursache der Zurückhaltung der Nierenausscheidungsprodukte annehmen zu sollen.

Hierzu wurde er einesteils durch die Erwägung veranlaßt, daß die Ausscheidung von Harn, insbesondere diejenige von Harngries, beim Fötus nur spärlich erfolgt, anderenteils dadurch, daß er in den von ihm untersuchten Fällen nicht sowohl eine Verstopfung, als vielmehr ein teilweises Fehlen der Harnkanälchen gefunden hatte.

Er bezeichnete die Entzündung als Nephropapillitis fibrosa und vermutete ihre Ursache in dem Übergang schädlicher Stoffe von der Mutter auf die Frucht.

Seine erste Anschauung wird von Boulland und Ewald geteilt, während Witte, ein Schüler Nauwerks, einen Fall veröffentlicht hat, der unzweifelhaft die Nephropapillitis als Ursache zeigt. Und in der Tat ist diese ein sehr auffälliger Befund und da, wo sie sich findet, sicher die Ursache der Cysten. Eine Stütze für die Virchowsche Theorie gibt auch die Arbeit von Ph. Bockenheimer (4).

Er zieht in einem Falle den Schluß, daß eine in ihrer Entstehung allerdings weit zurückzuverlegende interstitielle Bindegewebswucherung die letzte Ursache einer überaus verbreiteten cystischen Degeneration beider Nieren gewesen ist.

Indessen wird man sie nicht als alleinige Ursache gelten lassen dürfen. In einer Reihe von Fällen fehlt sie, und für diese haben Nauwerk und Hufschmied (21) eine epitheliale Wucherung als Ursache der Cystenbildung angenommen. Sie fanden eine vom Drüsenepithel ausgehende Neubildung, verbunden mit kolloider Umwandlung und mit Zerfall des ursprünglichen Epithels. Die neugebildeten Epithelzellen sind nach den Untersuchungen von Brindeau et Macé ähnlich den großen Zellen, wie wir sie bei einem von dem Cylinderepithel der Drüsen ausgehenden Epitheliom finden.

Schließlich haben Hanau (11), Mirabeau (20) und Springer (31) eine Mißbildung in der Niere für die Retention verantwortlich machen zu müssen geglaubt. Sie nehmen an, das eine Atresie in den Harnkanälchen entstanden sei, indem die sich entgegenwachsenden Tubuli contorti und recti sich nicht erreichen, wodurch es zu einer Stauung des Sekrets in den gewundenen Harnkanälchen komme. Eine Reihe von Fällen dieser Art hat Terburgh (32) gesammelt. Der Übersichtlichkeit wegen habe ich sie in der nachstehenden Tabelle, geordnet nach den Namen der Beobachter, zusammengestellt.

Zusammenstellung einiger Fälle von Cystenniere, bei denen sich gleichzeitig Mißbildungen anderer Organe gefunden haben.

Beobachter	Zahl der Fälle	Mißbildung	Bemerkungen
Bartholin	1	Wolfsrachen	Einseitige Degeneration der Niere
Brückner	1	Geplatzter Hydrocephalus, Hände mit 6 und 7 Fingern, untere Extremitäten sehr kurz	Kinder der gleichen Mutter
Brückner	1	Geplatzter Hydrocephalus, Extremitäten verkürzt und kontrahiert. Jeder Fuß 6 Zehen, jede Hand 6 Finger. Verbildung der Genitalien. Ureteren sehr eng	
Coats	1	An der Aorta nur 2 Semilunarklappen	—
Heusinger	1	Mangel der rechten unteren Extremitäten und der rechten Hälfte der weiblichen Genitalien	Links normale Niere und Nebenniere
Hörnig	1	Klumpfuß	—
Kanzow	1	Hydrocephalocele, Gaumenspalte	—

Lejars	1	Uterus schlecht entwickeit	—
Lehmann	1	Klumpfuß und Atresie der Harnröhre	—
Martin	1	Gehirnbruch, doppelte Hasenscharte, Gaumenspalte, überzählige Finger und Zehen	—
Meekel	2	Mißbildeter Kopf und mißbildete Extremitäten	—
Schupmann	1	Duplizität der Scheide und des Uterus	Drei mißbildete Kinder gesunder Eltern
Siebold	1	Beginnender Hydrocephalus	—
Valcuta	1	Hydrocephalus, Ureteren sehr eng	—
Virchow	1	Hydrocephalus	—
Virchow	2	Hydrocephalocele	—
Virchow	2	Verschrumpfte und verbildete Harnblase	—
Virchow	1	Hufeisenniere	—
Wolff	1	Geringer Grad von Hydrocephalus	Auch das erste Kind dieser Mutter hatte eine Cystenniere

Für die Atresie als eine häufigere Ursache der Retention spricht auch der Umstand, daß bei anderen Organen, die sich durch Entgegenwachsen und Zerstörung der trennenden Zwischenwand bilden, eine Atresie nicht selten ist. Ich erinnere an das Entgegenwachsen des dem Mesoderm entstammenden Rectums und der Hauteinstülpung, die wir später als Anus bezeichnen. Erreichen sich beide nicht, so besteht ein angeborener Verschluß des Mastdarms, oder es hilft sich die Natur damit, daß der letztere in die Harnblase, die Harnröhre, unter Umständen auch — bei der Frau — in die Scheide mündet.

Dagegen wendet Orth (22) hinsichtlich der Theorie von der papillären Atresie der Harnkanälchen ein, daß sie nicht auf einer Entwicklungshemmung beruhen könne, weil die neueren entwicklungsgeschichtlichen Untersuchungen gelehrt haben, daß die Harnkanälchen aus der Anlage der ableitenden Harnwege hervorsprossen. Sie entwickeln sich also nicht unabhängig von dieser, um erst nachträglich mit den ableitenden Harnwegen zu verschmelzen, sondern beide entstammen einer gemeinsamen Anlage.

Wenn hiernach auch eine Entwicklungshemmung als Ursache der Cystenniere wenig wahrscheinlich erscheint, so muß doch auf die auffällige Tatsache hingewiesen werden, daß nach der Tabelle S. 8 auch anderweitige Mißbildungen unverhältnismäßig häufig gefunden werden, vor allem, und zwar

in 10 von 22 Fällen: Hydrocephalus und Hydrocephalocele, ferner Polydaktylie, Klumpfuß, Atresia ani, Spina bifida u. a.

Vielmehr weist gerade die Vielfältigkeit der aufgestellten Erklärungen darauf hin, daß eine einheitliche Ursache nicht vorhanden ist. Kann man beispielsweise in dem oben genannten Fall von Witte die obliterierende Entzündung der Papillen mit Sicherheit als Ursache der Erkrankung hinstellen, so gibt es doch genügend andere Fälle, in denen die Pathogenese eine andere sein muß.

Sicher hat häufig die adenomatöse Proliferation — selbst wenn sie nicht die erste Ursache gewesen sein sollte — eine wichtige Rolle gespielt. Von Kahlden, der vor allem die Epithelwucherung als Ursache betont hat, hebt trotzdem selbst hervor, daß nach seinen Befunden nicht selten Harnstauung durch Verstopfung der Gefäße bei der Entstehung der Cysten vorgekommen sein müsse.

So wird man wohl der Wahrheit am nächsten kommen, wenn man dagegen die Forderung aufstellt, daß auf eine einheitliche Ätiologie und Pathogenese von vornherein verzichtet, diese unter Würdigung der obigen Gesichtspunkte für jeden einzelnen Fall nach dem makroskopischen und mikroskopischen Befund, besonders festgestellt werden muß.

Die Größe der Cysten ist wechselnd; in einzelnen Fällen sind sie mit unbewaffnetem Auge nur eben noch sichtbar, in anderen Fällen sind sie walnuß-,

selten kleinapfelgroß gefunden worden. Ihre Gestalt ist kuglig, bisweilen mehr oval, Gewicht und Längsdurchmesser der cystisch entarteten Niere schwanken zwischen 50 und 1200 g und zwischen 7 und 15 cm. In der Regel sind die Cysten einfach, mitunter mit divertikelartiger Ausbuchtung; mehrere zu einem Hohlraum entwickelte Cysten, deren Scheidewände zum Teil noch erhalten sind, können eine fächerartige Teilung vortäuschen. Sie wölben sich auf der Nierenoberfläche hervor, ragen in die Kelche sowie in das Nierenbecken hinein, können dieses verlegen und dadurch in den noch gesunden Teilen der Niere mitunter hochgradige Harnstauung herbeiführen.

Die Farbe der Cysten ist teils wasserhell durchscheinend, oft trübe gelblich, mitunter dunkel. Sie rührt her von dem Cysteninhalt, der aus einer serösen oder kolloiden Flüssigkeit von neutraler Reaktion besteht. Nach Orth finden sich in ihm Cholestearin, Fett, häufig auch Blut, wodurch ihre wechselnde Farbe bedingt ist.

Die Flüssigkeit kann Spuren aller Harnbestandteile enthalten, Kochsalz, Harnstoff, Harnsäure, harn- und phosphorsauren Kalk. Häufiger jedoch lassen sich die genannten Stoffe nicht mehr in der Cystenflüssigkeit nachweisen; diese ähnelt vielmehr in ihrem physikalischen und chemischen Verhalten dem Kolloid.

Mikroskopisch enthält sie eigentümlich lamellös geschichtete rundliche Gebilde, die von

Terburg als Gregarinen, von anderen als Rosetten (10) bezeichnet worden sind.

Die Wand der Cysten bildet ein festes Bindegewebe, im Innern häufig mit einem Epithelbelag. Das Parenchym der Niere, anfänglich noch gut erhalten, schwindet mit der Zeit mehr und mehr, ebenso das Nierenbecken und die Nierenkanälchen; dagegen bleibt die Nierenkapsel meistens unverändert.

Es drängt sich die Frage auf, ob die Cysten in jedem Falle, wenigstens ihrer Anlage nach, angeboren sind, oder ob sie sich auch im späteren Leben in einer völlig gesunden Niere entwickeln können.

Virchow faßte die Cysten in jedem Falle als kongenital auf. Es leuchtet ein, daß diejenigen Forscher, die als Ursache nicht wie Virchow eine Entzündung (Nephropapillitis fibrosa), sondern einen Entwicklungsfehler annahmen, die erste Anlage erst recht für angeboren erachten müssen. Indessen werden Beweise, daß cystische Entartung im späteren Leben sich primär nicht entwickeln könne, wohl nicht zu bringen sein, wenngleich die Annahme einer angeborenen ersten Anlage mancherlei für sich hat.

Küster hat 239 Fälle untersucht, von denen 59 totgeboren waren und 10 im ersten Lebensjahre starben.

Abgesehen hiervon ist nach seiner Statistik die Altersstufe zwischen 40 und 60 Jahren am stärksten

beteiligt (94 Fälle), so wird die Frage nach der Kongenialität wohl ebenso wie diejenige nach der Pathogenese unbeantwortet bleiben müssen, zum mindesten läßt sie sich nicht einheitlich beantworten.

Klinisch ist zunächst hervorzuheben, daß es eine Reihe von Fällen gibt, die durchaus keine Beschwerden verursachen. Ritchie schätzt sie auf etwa 10 vom Hundert. Bei ihnen ist die Cystenniere ein nebensächlicher Sektionsbefund.

Andererseits sind Fälle bekannt, in denen die Entwicklung der Cyste mit sehr bedrohlichen Erscheinungen einhergegangen ist, mitunter sogar plötzlichen Tod herbeigeführt hat.

In 20 Proz. der Fälle ist gleichzeitig eine cystische Degeneration der Leber festgestellt worden.

Die Symptome bei Cystenniere ähneln in der Mehrzahl der Fälle denjenigen bei chronischer parenchymatöser Nephritis.

Es treten Kopfschmerzen auf, Schwindel, Schmerzen in der Lendengegend, sei es spontan, sei es auf Druck, sowie Ödeme. Letztere finden sich, obschon sie durch eine Nierenerkrankung bedingt sind, auffallenderweise nicht zuerst an den Augenlidern, sondern, wie Albarran (1) angibt, in abhängigen Partien, namentlich an den Knöcheln. Zuweilen gesellen sich Erbrechen und Dispnoe hinzu.

In $^2/_3$ der Fälle ist in der Nierengegend eine Geschwulst nach der bimanuellen Methode von Israel, bei der der Kranke mit angezogenen Knien

auf der gesunden Seite liegt, zu palpieren. Fluktuation läßt sich dagegen nicht nachweisen, so daß eine Unterscheidung gegenüber soliden Tumoren nur ausnahmsweise möglich ist. Zur Differentialdiagnose dient dagegen die Erfahrung, daß die letztere meist einseitig, die Cystenniere dagegen, wie schon im vorhergehenden ausgeführt worden ist, meist doppelseitig vorkommt.

Außerdem sind die Karzinome und Sarkome der Niere härter, mit der Umgebung fester verwachsen und entwickeln sich rascher. Schließlich ist die Hämaturie bei ihnen auch stärker als diejenige, die oft bei Cystenniere auftritt. Aszites, wie er bei malignen Tumoren der verschiedensten Organe nicht selten vorkommt, ist bei Cystenniere bis jetzt nicht beobachtet worden.

Von besonderer Bedeutung ist natürlich der Harnbefund.

Während zunächst Perioden vermehrter Harnabsonderung mit solchen wechseln, in denen die Harnmengen das Durchschnittsmaß nicht übersteigen — man spricht von intermittierender Polyurie —, findet sich gegen Ende der Krankheit Oligurie, mitunter kurz vor dem Tod sogar vollständige Anurie. Nicht selten beobachtet man Hämaturie; ist bei dieser gleichzeitig die eine Niere schmerzhaft, so kann man meist daraus schließen, daß diese stärker ergriffen ist als die andere.

Bei zwei Drittel der Fälle enthält der Harn Eiweiß.

Im Harnsediment kommen nach Israel (16) häufig charakteristische Kolloidkugeln vor, die aus einer kolloidalen Degeneration der Epithelien in den Nierenkanälchen herrühren.

Gegen das Ende der Krankheit zu ist in einzelnen Fällen als Begleiterin der Kachexie, ganz ähnlich wie beim Karzinom, eine ausgesprochene Gelbfärbung der Haut beobachtet worden, häufig hat man sie auch bronzefarbig wie bei der Addisonschen Krankheit gefunden, bald mit, bald ohne Erkrankung der Nebenniere.

Entsprechend dem Befund bei der Schrumpfniere kommt eine Erweiterung des linken, später auch des rechten Ventrikels vor, jedoch nicht in allen Fällen. Neumann gibt die Häufigkeit der Herzerweiterung auf 60 vom Hundert an.

Für die Differentialdiagnose ist, wie schon oben erwähnt, die Doppelseitigkeit des Tumors bei Cystenniere von hervorragender Bedeutung. Doppelseitige Nierengeschwülste kommen sonst nur noch bei Hydro- und Pyelonephrose vor; insbesondere sind die peri- und paranephritischen Abszesse fast ausnahmslos einseitig.

Der Verlauf der Erkrankung zieht sich über mehrere Jahre hin; es sind Fälle bekannt, in denen der Kranke noch 15 bis 20 Jahre, nachdem die Cystenniere erkannt worden ist, gelebt hat.

Die Therapie ist im Gegensatz zu derjenigen der Solitärcysten, von der später die Rede sein wird, im allgemeinen konservativ, da keine Ver-

anlassung vorliegt, die zwar cystisch entartete, teilweise aber doch noch sezernierende Niere zu entfernen. Die Operation wird jedoch nicht nötig, wenn — und das stellt die ungünstigste Komplikation der Cystenniere dar — eine oder mehrere Cysten vereitern, oder sich ein para- oder perinephritischer Abszeß bildet. In diesem Fall muß man dem Eiter Abfluß verschaffen, darf jedoch die vereiterte Niere nur dann durch Nephrektomie entfernen, wenn die andere noch ausreichendes sezernierendes Parenchym besitzt. Andernfalls muß man sich auf Freilegung der Niere, Eröffnung der vereiterten Cysten oder der Abszesse mit anschließender Drainage beschränken. Freilich ist dies sehr bedenklich, weil der allein noch sezernierenden Niere reflektorisch infolge des Operationschoks die Gefahr der plötzlichen Insuffizienz droht.

Albarran empfiehlt die abdominale Operation, um von einem durch das Peritoneum gelegten Schnitt aus die Beschaffenheit beider Nieren feststellen zu können. Garré (9) dagegen bevorzugt auch hier die extraperitoneale Freilegung mit Lumbalschnitt.

Die Operation gilt für schwierig und gefährlich. Vergrößert wird die Gefahr noch durch den Umstand, daß die Narkose bei Cystenniere schlecht vertragen wird; schon bei Probelaparotomie ist Tod in Narkose vorgekommen.

Hohne erwähnt einen Fall, in dem ein an Cystenniere Leidender während einer Narkose

gestorben ist, die lediglich zur Extraktion von Zähnen eingeleitet worden war.

Man wird deshalb mit Vorteil von der Lumbalanästhesie Gebrauch machen, sofern diese nicht etwa wegen großer Erregung des Kranken oder wegen jugendlichen Alters ungeeignet erscheint.

Aber auch in diesen Fällen wird man, bevor man sich für die allgemeine Narkose entscheidet, noch erwägen, ob vielleicht die Lumbalanästhesie in Verbindung mit dem Scopolamin-Morphium-Dämmerschlaf möglich ist.

Glaubt man indessen, die allgemeine Narkose nicht entbehren zu können, so wird man sie wenigstens in der Form einer Mischnarkose verwenden, um dadurch die Schädlichkeiten, die jedem einzelnen Betäubungsmittel eigen sind, in möglichst engen Grenzen zu halten. Man wird also entweder die Narkose mit Äther beginnen, um sie dann mit Chloroform fortzusetzen, u. U. auch umgekehrt, oder man läßt zusammen mit dem Betäubungsmittel zugleich reinen Sauerstoff einatmen, oder auch schließlich, man unterstützt das Inhalationsnarkotikum durch Anästhetika, die man einige Zeit vor der Operation per os oder subkutan gibt, so Morphium, Scopolamin, Veronal.

Die Mortalität kann auf etwa 50 Proz. geschätzt werden.

Ist schon die Cystenniere verhältnismäßig selten, so ist die Nierencyste, also die solitäre (Kyste séreux der französichen Autoren), noch viel seltener.

Ihr Ausgangspunkt ist immer die Rindensubstanz, und zwar in 80 Proz. der untere Pol.

Im allgemeinen sind sie erheblich größer als die multiplen Cysten: von Apfel- bis Mannskopfgröße; in diesen Fällen ragen sie natürlich stark über die Oberfläche der Niere hervor. Aber auch die kleineren, die nicht unter Kirschgröße herabgehen und in der Tiefe des Parenchyms, mitunter sogar in der Marksubstanz, sitzen, sind immer noch erheblich größer als die kleinsten multiplen, die eben noch mit bloßem Auge erkennbar sind.

Die Wände der Cyste können auch hier leistenförmig vorspringen, gleich als ob auch die Solitärcysten durch Zusammenschmelzen mehrerer Einzelcysten entstanden seien.

Entsprechend dem Größenunterschied ist auch die Menge des Inhalts bei der Solitärcyste erheblich größer als bei der multiplen. Revelau hat in einem von ihm operierten Falle 10 l gefunden. Dagegen weicht die Beschaffenheit des Inhalts kaum von dem der Cystenniere ab; auch bei der Solitärcyste findet man seröse, durch Blutfarbstoffe mehr oder minder gefärbte Flüssigkeit mit Cholestearin und Fettbestandteilen. Philippson hat außerdem 4 Oxalatsteine in einer Solitärcyste gefunden.

Die Wände sind bindegewebig; ihre Innenfläche trägt kubisches Plattenepithel.

Das Nierenparenchym, abgesehen von den in nächster Umgebung der Cyste, das gewöhnlich durch deren Druck zugrunde gegangen ist, zeigt unversehrte Beschaffenheit, ein Umstand, der für die Prognose einer Operation sehr ins Gewicht fällt.

Orth zieht hieraus den Schluß, daß es sich auch bei der Solitärcyste um Retention ihres Sekrets handelt, daß also auch die Solitärcyste eine Retentionscyste darstellt, allerdings unter Benutzung eines präformierten Hohlraums der Niere.

Der regelmäßige Befund, daß das Epithel der fibrösen Wände hier mäßig entwickelt ist, stellenweise sogar ganz fehlt, weist darauf hin, daß es sich wohl nicht um eine adenomatöse, d. h. Epithelwucherung, handelt.

Wie die multiple Cystenniere, so ist auch die Solitärcyste fast ausnahmslos doppelseitig, aber allerdings auf einer Seite ungleich stärker entwickelt als auf der anderen. Diese für die Frage nach der Entstehung ebenso wie für die Therapie gleich wichtige Tatsache erinnert an die unter dem Namen des Morbus Brightii zusammengefaßten diffusen Nierenerkrankungen, die auch stets doppelseitig sind.

Es sind auch Fälle beobachtet worden, in denen auf der einen Seite sich eine Solitärcyste,

auf der anderen eine Cystenniere fand. Dieser weist, ebenso wie die bei beiden Arten der Cysten vorkommenden, bereits erwähnten fächerartigen Vorsprünge, auf nahe Beziehungen der beiden Cystenarten hin.

Ein von Kosinsky veröffentlichter Fall, bei dem sich in einer Niere eines 16 Monate alten Kindes 7 Cysten fanden, kann als eine Zwischenstufe zwischen der Nierencyste und der Cystenniere und zugleich als eine Stütze für die Annahme der kongenitalen Anlage beider Arten aufgefaßt werden.

Rückert (25) sagt in dieser Beziehung: „Zwischen Cystennieren hochgradiger Natur und den solitären Nierencysten, wie wir sie als zufälligen Sektionsbefund häufig erheben, besteht eine kontinuierliche Reihe. Alle Cysten in der Niere sind kongenital; alle verdanken ihre Entstehung einer Entwickelungshemmung in einer früheren oder späteren Zeit des fötalen Lebens, an die sich sekundär Abschnürungsvorgänge anschließen.“

von Brackel (5) und Albarran geben statistische Daten über das Vorkommen von Solitärcysten.

von Brackel hat die in der Literatur von 1865 bis 1899 veröffentlichten Fälle gesammelt. Er hat 22 gefunden, von denen 8 das männliche, 14 das weibliche Geschlecht betreffen. Daß von mancher Seite das Korsett als Ursache des

häufigeren Vorkommens bei Frauen angeschuldigt worden ist, ein Moment, das wohl nur untergeordnete Bedeutung haben kann, sei an dieser Stelle hinzugefügt.

Die gleiche Bevorzugung des weiblichen Geschlechts zeigen die Angaben von Albarran, der unter 13 Fällen 10 bei Frauen fand.

Nicht die gleiche Übereinstimmung herrscht in der Seite der Erkrankung.

Lejars hat in 13 Fällen die rechte, in 8 die linke Niere erkrankt gefunden. Albarran hat 17 Fälle der rechten und 14 der linken Seite veröffentlicht.

Zwei in der Literatur noch nicht gewürdigte Fälle von Solitärcyste finde ich im Zentralblatt für Chirurgie.

Ullmann (33) fand in einem Falle eine kindskopfgroße Geschwulst, die von beiden Polen der rechten Niere ausging und bis zum hinteren Leberrande reichte. Wie die mikroskopische Untersuchung ergab, hatte sich die Cyste aus einem abgeschnürten Teile des Nierenbeckens entwickelt.

Semb (28) fand unterhalb des rechten Rippenbogens eine ebenfalls kindskopfgroße Geschwulst, die von dem unteren Pole der rechten Niere ausging; sie wies bei glatter Oberfläche deutliche Fluktuation auf. Bei der Untersuchung des Sackes fanden sich balkenförmige Verdickungen der Cystenwand mit Resten von Nierenparenchym.

Semb hielt hierdurch den endorenalen Ursprung der Geschwulst für erwiesen.

Das klinische Bild der Solitärcyste ist ziemlich unbestimmt. Der einzig regelmäßig erhobene Befund ist die palpable Geschwulst, zu der subjektiv die Klagen der Kranken über vermehrte Spannung der Bauchdecken hinzutreten, sofern die Cyste eine gewisse Größe hat. Außerdem sind häufig, wenn auch durchaus nicht stets, Schmerzen vorhanden, sowie anfallsweise auftretende, spontane, als auch Schmerzhaftigkeit auf Druck, ferner Erbrechen. Bei bluthaltigen Cysten hat man auch Hämaturie beobachtet, deren Entstehung nicht ganz klar erscheint. Dagegen sind bei der Solitärcyste noch nie Hydrops oder Dyspnoe gefunden worden. Der Tumor ist gewöhnlich durch Fluktuation ausgezeichnet; er fühlt sich im Gegensatz hierzu fest, immerhin aber elastisch an, wenn er reichlich Blutbestandteile enthält.

Differentialdiagnostisch kommt zunächst dio Cystenniere in Betracht. Diese wird aber meist doppelseitig gefunden und unterscheidet sich bei der Betastung durch ihre zahlreichen, kugelig sich vorwölbenden Tochtercysten erheblich von der glatten Solitärcyste.

Andere von der Niere ausgehende Neubildungen werden am leichtesten durch ihre abweichende, für gewöhnlich keine Fluktuation zeigende Kon-

sistenz von der Nierencyste unterschieden, so die malignen Tumoren außer durch ihre unregelmäßige Oberfläche durch ihre Härte. Echinokokkus der Niere zeigt mitunter undeutliche Fluktuation. Entschließt man sich zu der allerdings nicht ungefährlichen Probepunktion, so gewinnt man durch die Untersuchung des angesaugten Cysteninhalts weitere Anhaltspunkte für die Diagnose (Mangel an Eiweiß, Reichtum an Kochsalz).

Von den Neubildungen, die von anderen Organen ausgehen, kommen die Ovarialtumoren, vor allem Dermoide und Kystome, in Frage. Diese liegen, solange sie eine gewisse Größe noch nicht überschreiten, zunächst zwar im hinteren Cavum Douglasii, steigen aber später in die Höhe, um schließlich ebenfalls in der freien Bauchhöhle zu liegen. Von dem Kystom, das wohl noch mehr als eine Dermoidcyste zu Verwechselungen Veranlassung geben könnte, wird sich die Nierencyste durch ihre geringere Größe unterscheiden.

Von den übrigen Tumoren des Ovariums sind die vom Epoophoron ausgehenden Parovarialcysten durch ihre Lage zwischen den beiden Blättern des Ligamentum latum, also durch ihre beschränkte Beweglichkeit, die Teratome — solide Geschwülste, die mitunter sehr erhebliche Größe erreichen können — durch ihre derbe Beschaffenheit gekennzeichnet.

Lebercysten und Leberabszesse bewegen sich der Atmung entsprechend und liegen vor den

Därmen, so daß man über ihnen Dämpfung und keinen Darmschall erhält. Cysten des Mesenteriums und des Netzes, die verhältnismäßig selten sind, seien der Vollständigkeit halber noch angeführt.

Außer diesen Neubildungen kommt noch die Harnstauung in Form der Hydronephrose differentiell in Betracht. Eine ihrer häufigsten Ursachen ist die Wanderniere. Durch ihre Ortsveränderung wird von Zeit zu Zeit der Ureter abgeknickt; es entsteht eine intermittierende Hydronephrose. Das zeitweilige Verschwinden des Tumors würde natürlich sogleich die Diagnose Hydronephrose sichern; ein weiteres wesentliches differentialdiagnostisches Merkmal der Solitärcyste gegenüber der Hydronephrose besteht darin, daß bei ersterer der Harn unverändert gefunden wird, bei letzterer nicht. Allerdings kann man die hydronephrotische Flüssigkeit nur gewinnen, wenn es gelingt, mit einem Ureterenkatheter bis in die Nierenkelche vorzudringen.

Extra- und intraperitoneale Abszesse zeigen die charakteristischen Symptome innerer Eiterungen: unregelmäßiges Fieber, das mitunter von Schüttelfrösten begleitet wird, Hyperleukocytose, ferner u. U. Fluktuation.

Daß im Einzelfalle die Diagnose nicht leicht ist und häufig falsch gestellt wird, zeigt eine von Léjars aufgestellte Sammlung von 27 Fällen von Solitärcysten, bei denen es ihm möglich war, die klinische Diagnose dem durch Operation und Ob-

duktion ermittelten Befund gegenüberzustellen. Nur 8 mal, d. h. in 29 vom Hundert, war die klinische Diagnose zutreffend gestellt worden, 6 mal war unrichtig eine Ovarialcyste, 3 mal eine Lebercyste, in den restlichen 10 Fällen Leberabszeß, vom Netz ausgehende Neubildung und ein abgekapseltes seröses peritonisches Exsudat als Ursache des Tumors vermutet worden. Lejars weist bei dieser Gelegenheit darauf hin, daß in keinem der 27 Fälle Hydronephrose diagnostiziert worden sei, obgleich man annehmen müsse, daß diese am leichtesten mit einer Solitärcyste verwechselt werden könne.

Die Exstirpation der Solitärcysten, die eine schwierige und nicht ungefährliche Operation darstellt, ist trotzdem anzuraten, sofern die Cysten bereits so groß geworden sind, daß sie sich tasten lassen, und sofern nicht etwa besondere Gegenanzeigen vorliegen. Denn einerseits wächst die Cyste andauernd, wenn auch sehr langsam, und zerstört dadurch das Nierenparenchym in immer größerem Umfange; andererseits droht stets die Gefahr, daß die Cyste durch Druck auf den Ureter oder das Nierenbecken zu einer Harnstauung führt, die sich leicht in eine Pyelonephrose umwandeln kann.

Bei Darstellung der verschiedenen Methoden, die zu operativer Behandlung der Solitärcyste an-

gewendet worden sind, ist zuerst der Punktion zu gedenken. Sie stellt — wie anderwärts — auch bei der Nierencyste nur einen Notbehelf dar, der zwar vorübergehend Erleichterung, aber keine Heilung schafft, und der außerdem bei der tiefen Lage des Organs nicht ungefährlich ist. Man macht daher im allgemeinen wohl nur noch zur Sicherung der Diagnose von der Punktion Gebrauch, obgleich diese von einigen Chirurgen als ein nicht ungefährlicher Eingriff, der außerdem häufig genug zu einer sicheren Diagnose doch nicht führt, völlig verworfen wird.

Etwas eingreifender ist schon die Inzision der Cyste mit darauffolgender Drainage, wie sie Morris in 5 Fällen ausgeführt hat. Das Ergebnis war insofern wenig befriedigend, als bei 3 seiner Kranken die Heilung der Inzisionswunde auf Schwierigkeiten stieß, so daß schließlich dauernd eine Nierenfistel bestehen blieb. Es ist daher auch diese Art der Operation endgültig aufgegeben worden.

Man hat ferner versucht, durch künstliche Erzeugung einer verklebenden Entzündung die Cyste zum Schwinden zu bringen, ein Verfahren, das in der Chirurgie auch sonst zur Verklebung seröser Flächen häufig geübt wird.

Lejars hat in 3 Fällen die zu diesem Zweck viel benutzte Tinctura jodi eingespritzt, allerdings mit dem außerordentlich ungünstigen Erfolge, daß sämtliche 3 Patienten an eitriger Peritonitis zugrunde gegangen sind.

Es folgen die Exstirpationen der Cyste. Hierbei sind 3 Grade zu unterscheiden, insofern man einmal die ganze Niere mit der Cyste, sodann die Cyste mit demjenigen Teil der Niere, von dem sie ausging, schließlich die Cyste allein, und zwar nur insoweit weggenommen hat, als dies ohne Schädigung der Niere selbst geschehen konnte. Man hat es also im letzteren Falle für vorteilhafter erachtet, ein Stück der Cystenwand im Organismus zu belassen, als Parenchym zu entfernen. Diese Entwicklung der chirurgischen Behandlung der Solitärcyste legt nebenbei für die auch sonst beobachtete Tatsache Zeugnis ab, daß die Nierenchirurgie immer konservativer geworden ist: Zuerst die Totalexstirpation der Niere lediglich wegen der Cyste, dann die Totalexstirpation der Cyste mit Resektion desjenigen Teils des Niere, von dem die erstere entsprang, schließlich eine so große Rücksichtnahme auf Erhaltung des sezernierenden Parenchyms, daß der zurückbleibende Rest der Cystenwand für ein unerheblicher Nachteil angesehen wird.

Allerdings läßt sich wohl in den wenigsten Fällen von vornherein bestimmen, welcher der drei Möglichkeiten man den Vorzug geben will, dies wird vielmehr von dem Befund bei der Operation selbst abhängig gemacht werden müssen.

Hinsichtlich der Schnittführung sind ebenfalls drei Möglichkeiten zu unterscheiden. Einmal kann man eine erforderlich werdende Probelapa-

rotomie sogleich benutzen, um von der zu diagnostischen Zwecken gesetzten Wunde aus die Operation auszuführen, sodann kämen extraperitoneal der alte Simonsche, parallel zur Wirbelsäule laufende Längsschnitt und der von Pirogoff-von Bergmannsche Schrägschnitt in Betracht.

Beide beginnen gleichmäßig in Höhe der 12. Rippe, etwa eine Handbreit von den Processus spinosi entfernt. Während aber der Simonsche Längsschnitt parallel der Wirbelsäule, d. h. senkrecht am Lateralrand des Musculus erector trunci nach unten verläuft, führt der Schrägschnitt nach vorn zur Mitte einer Verbindungslinie zwischen Nabel und Spina iliaca anterior superior. Dieser Schrägschnitt gibt eine bessere Übersicht, gewährt mehr Platz und ist daher namentlich zur Exstirpation von Tumoren, also auch von Solitärcysten, mehr geeignet als der Simonsche Längsschnitt.

Nach der auf Seite 8 gegebenen Zusammenstellung über multiple Cysten (Cystenniere) hat R. Virchow in 2 Fällen gleichzeitig Hufeisenniere feststellen können. Die unteren Pole der cystisch entarteten Niere waren miteinander verwachsen.

Solitärcyste bei einer Hufeisenbildung zeigt der von mir beobachtete Fall, zu dessen Beschreibung ich nunmehr übergehe. Er ist von Dr. O. Meyer in Berlin der Poliklinik von Prof. Dr. Bockenheimer

in Berlin überwiesen und von diesem, der die Güte hatte, mir die Veröffentlichung des Falls zu gestatten, demnächst in seiner Privatklinik operiert worden.

M., sechsjähriger Knabe, Kind gesunder Eltern. Bisher immer gesund gewesen. Er begab sich am 3. Dezember 1909 auf Veranlassung des zuerst behandelnden Arztes, Herrn Dr. O. Meyer-Berlin, in die Poliklinik von Professor Bockenheimer. In der Anamnese finden sich keinerlei Anhaltspunkte für eine Nierenerkrankung. Der Knabe zeigte gute körperliche Entwicklung und hat auch nach Angabe der Eltern nie über wesentliche Beschwerden geklagt. Schwerere Kinderkrankheiten hat er nicht durchgemacht; eine Störung in der Entleerung des Harns oder eine Veränderung in dessen Aussehen ist nie aufgetreten. Die Eltern bringen den Knaben lediglich deshalb zur Untersuchung, weil sie seit einigen Monaten auf der rechten Seite von hinten her eine stetig zunehmende, nach vorn zu sich vergrößernde Anschwellung bemerkt haben.

Eine in Horizontallage des Knaben vorgenommene Untersuchung des Unterleibs ergab sogleich eine beinahe kindskopfgroße Geschwulst auf der rechten Seite. Beim Aufsitzen des Kranken ließ sich leicht nachweisen, daß diese Geschwulst nicht etwa von den Bauchdecken ausgeht. Die bimanuelle Untersuchung bei Lage des Kranken auf der gesunden Seite zeigte weiter, daß die

Darmschlingen nicht mit dem Tumor verwachsen sind, sondern daß er hinter den Därmen, insbesondere hinter dem Colon ascendens, liegt, also weder vom Darm noch von der freien Bauchhöhle überhaupt seinen Ausgang genommen hat. Berücksichtigte man noch die weiteren Befunde der Untersuchung, so die Fortsetzung des Tumors unter die 12. Rippe, die Möglichkeit, die Geschwulst in der Nierengegend bimanuell zu palpieren, und ferner die Richtung des Tumors, der von hinten oben (Nierengegend) nach vorn unten (Blasengegend) sich entwickelt, so kam man unschwer auf die Vermutung, daß es sich hier um eine der bei Kindern häufig vorkommenden Nierengeschwülste handele.

War so die Geschwulstbildung der Niere relativ rasch festgestellt worden, so ergab die genauere spezielle Untersuchung auch noch hinreichenden Aufschluß über die Art der Geschwulst. Diese war kindskopfgroß und ließ sich leicht hin- und herschieben, doch nur innerhalb mäßiger Grenzen. Die Oberfläche der Geschwulst war prall gespannt, platt, ja man hatte bei bimanueller Untersuchung das Gefühl der Fluktuation. Berücksichtigte man ferner das vorzügliche Aussehen des Kranken, so konnte man von vornherein annehmen, daß es sich nicht um einen der relativ häufigen malignen Tumoren der Niere (Adenokarzinom, Sarkom, Hypernephrom, s. Grawitzscher Tumor, s. Struma aberrans) handle, sondern um einen durch eine andere Erkrankung bedingten Tumor.

Die Tatsache, daß auf der anderen Seite die Niere nicht gefühlt wurde, jedenfalls eine Vergrößerung derselben nicht festgestellt werden konnte, machte es außerdem wahrscheinlich, daß die Erkrankung einseitig sei. Da nun ferner alle Zeichen einer vielleicht vorausgegangenen Hydronephrose, wie kolikartige Schmerzen, intermittierende Polyurie und Anurie, fehlten, blieb nur noch die Möglichkeit übrig, daß es sich um eine Cyste der Niere handle. Unter dieser Diagnose wurde den Eltern die Operation vorgeschlagen. Dabei war die Erwägung maßgebend, daß der Tumor doch bereits eine beträchtliche, über kurz oder lang für die Organe schädliche Ausdehnung angenommen habe, daß er zweitens im Laufe der Jahre stetig zunehmen werde, und daß es sich drittens um eine durchaus gutartige, durch Operation voraussichtlich vollständig zu heilende Erkrankung handle.

Die Operation wurde bereits am nächsten Tag von Professor Bockenheimer ausgeführt. In Chloroform-Äther-Narkose wurde mit dem von v. Bergmann angegebenen Schnitt die Nierengegend freigelegt.

Bei allen Tumoren der Niere ist diese Schnittführung besonders deswegen zu empfehlen, weil sie 1. selbst die größten Tumoren ohne Eröffnung des Peritoneums zu entfernen ermöglicht und 2. eine Verfolgung des Ureters bis hinab zum Eingang des kleinen Beckens möglich macht. Von den zwei anderen Methoden, die Niere freizulegen, gibt der

Simonsche Schnitt bei größeren Tumoren nicht die nötige Übersicht, während die intraabdominelle Methode nur im Anschluß an eine Probelaparotomie oder für eine unter anderen Indikationen unternommene Operation (beispielsweise bei Ovarialtumoren) zu empfehlen sein dürfte. Denn einmal schließt diese die Gefahr der Infektion, sodann die bei jeder Eröffnung des Abdomens unausbleibliche Chokwirkung in sich, und schließlich macht sie es unmöglich, die Wundhöhle genügend zu drainieren, da bei einer eventuell notwendigen Tamponade der Tampon nicht zur Laparotomiewunde herausgeleitet werden darf. Hierdurch würde aber eine nur ungenügende Ableitung des Sekrets erzielt und außerdem die Entstehung einer Bauchhernie begünstigt werden, so daß man außer der Bauchdeckenwunde noch eine Gegeninzision unterhalb der 12. Rippe anlegen müßte.

Die Chloroform-Äther-Narkose mußte gewählt werden, da die an sich bei Nierenoperation und speziell bei Operation von Nierencysten mehr zu empfehlende Lumbalanästhesie wegen des jugendlichen Alters des Kranken nicht anwendbar erschien. Ein Risiko der Operation bestand auch insofern, als die linke Niere durch Palpation nicht festgestellt werden konnte, und da — ebenfalls wegen des jugendlichen Alters des Kranken — eine Untersuchung mit dem Ureteren-Cystoskop unterbleiben mußte.

Nach Durchtrennung der Muskulatur ging der Operateur gegen die in der Nierengegend liegende

Cyste vor. Sie ließ sich sehr bald in ihrer ganzen Ausdehnung freilegen und von der Umgebung isolieren.

Die Orientierung gelang rasch und leicht. Nach oben hin reichte die Cyste bis an das Zwerchfell heran und setzte sich von diesem Punkt aus mehr nach vorn unten und nach der Mittellinie des Körpers zu fort. An der medialen Seite der kindskopfgroßen, solitären, glattwandigen, wenig mit der Umgebung verwachsenen Cyste zeigte sich ungefähr in ihrer Mitte ein nicht ganz federkieldicker Strang, der quer über die vordere Fläche lief und ungefähr in der Richtung des Ureters nach dem kleinen Becken hin zog. Nach doppelter Unterbindung und Durchschneidung des Strangs zeigte sich in ihm in der Tat ein Lumen. Hatte man zunächst in der Nierengegend von der Niere selbst nichts gesehen, so zeigte sich jetzt bei der Freilegung der Geschwulst nach dem kleinen Becken zu ungefähr in der Höhe des Promontoriums eigentliche Nierensubstanz, in die sich die Cyste unmittelbar fortsetzte. Eine sorgfältige Freilegung des zunächst als unterer Nierenpol aufgefaßten Teils der rechten Niere zeigte, das dieselbe dicht neben der Wirbelsäule lag und sich mit einem Isthmus unmittelbar nach der andern Seite in die linke Niere fortsetzte, die etwas vergrößert war.

Es handelte sich um eine Hufeisenniere, deren Isthmus in der Höhe des Promontoriums lag und eine zwar etwas verschmälerte, immerhin aber

noch starke brückenförmige Verbindung mit dem Rest der rechten Niere und dadurch auch mit der Cyste selbst herstellte. Dicht neben diesem Isthmus ging von der linken Niere aus das Nierenbecken zunächst schräg nach oben, während der Ureter in einem fast spitzen Winkel über den Isthmus der Hufeisenniere hinweg nach unten zog (s. Abbildung).

Weitere genauere anatomische Befunde konnten während der Operation nicht erhoben werden, es wurde vielmehr zur Entfernung der Cyste selbst geschritten. Nachdem sie in ihrer ganzen Ausdehnung bis zur Verbindungsstelle mit dem Rest der rechten Niere freipräpariert worden war, ließ sie sich, ohne daß es nötig gewesen wäre, sie vorher zu öffnen, zum größten Teile stumpf von dem Nierenrest ausschälen. Nur an einer schmalen Stelle mußte mit dem Messer scharf vorgegangen und, um keinerlei Reste der Wände der Nierencyste zurückzulassen, etwas Nierenparenchym geopfert werden.

Die Resektionsstelle der Niere wurde mit einigen Katgutfäden übernäht. Eine größere Blutung entstand nicht. Auf die Resektionsstelle wurde ein kleiner Jodoformtampon gelegt. Sodann wurde die Weichteilwunde mit Etagennähten geschlossen. Der Tampon wurde am oberen Ende des Schnitts unterhalb der 12. Rippe herausgeleitet.

Die Dauer der Operation betrug 38 Minuten; sie wurde vom Patienten ausgezeichnet überstanden. Der Verlauf war von Anfang bis zum Ende der

Wundbehandlung ein fieberfreier; am 5. Tage konnte der Tampon entfernt werden. 14 Tage nach der Operation wurde Patient als geheilt entlassen. Eine Untersuchung am 1. März zeigte die Narbe in ausgezeichnetem Zustande; der Kranke hatte keine Beschwerden und befand sich völlig wohl.

Wenn damit auch die Operation ein für den Patienten durchaus günstiges Ergebnis erzielt hatte, so kann man sich doch nicht ganz der Befürchtung entschlagen, daß bei der hier vorliegenden Hufeisenniere in späteren Jahren doch noch Komplikationen drohen. Allerdings hat das gute Überstehen der Operation gezeigt, daß die Hufeisenniere nicht insuffizient ist. Wird die Erkrankung der rechten Niere als Solitärcyste aufgefaßt, die sich aus der Mark- oder Rindensubstanz entwickelt hat, so ist immerhin die Möglichkeit gegeben, daß sich auf der anderen Seite mit der Zeit ebenfalls eine Nierencyste entwickelt.

Der anatomische Befund am Nierenbecken der linken Seite sowie der geknickte Verlauf des Ureters legen die Vermutung nahe, daß auf der rechten Seite der Ureter einen ähnlichen, für die Ableitung des Harns so außerordentlich ungünstigen Verlauf genommen hat, und daß die Nierencyste eine infolge Abknickung des Ureters allmählich entstandene einseitige Hydronephrose einer Hufeisenniere ist. Unter dieser, noch durch andere, später zu erörternde Umstände gestützten Voraus-

setzung liegt aber die Gefahr nahe, daß über kurz oder lang in ähnlicher Weise sich auch auf der linken Seite eine Hydronephrose entwickelt, eine Erkrankung, die zur Anurie und damit zum Tode des Kranken führen müßte.

Die nähere Untersuchung der entfernten Cyste zeigte eine kindskopfgroße, mit Flüssigkeit gefüllte, einkammerige Cyste, in deren Innerem balkenförmige Septa einen größeren, nach dem Innern der Cyste zu gelegenen Hohlraum abgrenzten. Die Oberfläche der Cyste war glattwandig, von derber Beschaffenheit, teils dünn, teils fingerstark. An der Oberfläche zeigten sich bindegewebige Verklebungen und Verwachsungen und — von der Mitte der Cyste ausgehend — der bereits erwähnte, mit einem Lumen versehene Strang. Die Untersuchung der Flüssigkeit ergab einen ähnlichen Befund, wie er gewöhnlich bei Nierencysten gefunden wird: eine hellbraune Flüssigkeit, in der Epithelien, Blutbestandteile und Cholestearin und Fetttröpfchen suspendiert waren.

Auch der makroskopische Befund stützte mithin die Annahme, daß es sich im vorliegenden Falle nicht sowohl um eine Solitärcyste, sondern um eine Hydronephrose des einen Teiles einer Hufeisenniere handeln müsse.

Von der Cystenwand ebenso wie von dem erwähnten Gang wurden Stücke zur mikroskopischen Untersuchung abgelöst. Bei dieser zeigt sich als oberflächlichste Schicht, der — wie schon erwähnt —

verschieden dicken Cystenwand eine Lage von gekörntem Bindegewebe, in dem ein gewisser Reichtum an Gefäßen und an lymphoiden Zellen auffällt. Es finden sich hier Stellen, die durchaus an Sarkom erinnern, sich jedoch einwandfrei als Bindegewebslagen erkennen lassen. Unmittelbar an die letzteren schließen sich Schichten an, die mit weiten Lumina versehen sind; die genauere Untersuchung stellt fest, daß es sich um Nierengewebe, wenn auch in stark degeneriertem Zustand, handelt. Eine genaue Durchmusterung des Präparates an den verschiedensten Stellen, ferner die Untersuchung einer großen Anzahl von Stücken der Cystenwand zeigt immer von neuem deren gleiche Zusammensetzung, nämlich nach außen Bindegewebe und nach dem Lumen zu mehr oder weniger stark degeneriertes Nierengewebe. Dagegen lassen sich trotz genauester Untersuchung in dem Nierengewebe nur spärlich Glomeruli, und zwar nur eine Andeutung von ihnen, erkennen; auch die gewundenen Harnkanälchen fehlen fast vollständig. Überall handelt es sich um gerade Harnkanälchen, deren Lumen deutlich erkennbar und im Schnitt teils quer, teils längs, teils schräg getroffen ist. Sie sind zahlreich in der ganzen Dicke der Cystenwand versprengt. An einzelnen Stellen ist das Epithel dieser Harnkanälchen an ihrer Peripherie fast noch vollständig erhalten, bei anderen zeigt sich bereits eine Verlagerung der Epithelien nach dem Lumen zu, an anderen Stellen

finden sich nur noch Überreste von Harnkanälchen, die kaum noch aus ihrer rundlichen Umgrenzung zu erkennen sind, dagegen keinerlei Epithelbelag mehr aufweisen. Durchweg zeigen sie sich auch erweitert; manche von ihnen weisen die doppelte Größe des normalen Lumens auf. Ihr Querschnitt ist teilweise nicht mehr rund, sondern oval. Erfahrungsgemäß ist eine solche Veränderung durch ein Hindernis in den ableitenden geraden Harnkanälchen bedingt; diese werden dann infolge der Harnstauung allmählich erweitert. Durch Zusammenfließen mehrerer dieser erweiterten Kanälchen bilden sich anfangs kleinere Cysten, aus denen schließlich infolge der Atrophie und der Einschmelzung der Zwischenwände eine große Solitärcyste entsteht.

Die Epithelien selbst sind zum Teil noch von annähernd normaler Beschaffenheit, zum Teil bereits im Verfall, zum Teil auch größer als normal, gequollen und wie mit Flüssigkeit durchtränkt. Um die erweiterten oder bereits in Cystenbildung begriffenen Harnkanälchen herum zeigt sich wieder eine Anhäufung von Bindegewebsfasern.

Die mikroskopische Untersuchung der Cystenwand hat also einwandfrei ergeben, daß — jedenfalls durch ein Hindernis in den ableitenden Harnwegen — eine Erweiterung der geraden Harnkanälchen und dann eine unmittelbar hieraus hervorgehende Bildung kleinerer Cysten vorliegt. Diese haben sich schließlich zu der großen, durch

die Operation entfernten Geschwulst vereinigt. Die Solitärcyste ist mithin in der Marksubstanz entstanden. Sie ist auch nach dem mikroskopischen Befund als Hydronephrose aufzufassen. Dicht an die Cystenwand schließt sich an einer Stelle des Präparats normales Nierengewebe an, in dem sich auch Glomeruli finden.

Die mikroskopische Untersuchung des — wie bereits erwähnt — mit einem Lumen versehenen Stranges zeigt außen eine Lage von Bindegewebsfasern, in der erweiterte Gefäße auffallen. Unmittelbar an diese Bindegewebslage schließt sich eine mehrschichtige Lage von Muskelfasern an, die teilweise von der Peripherie der Wand abgelöst sind und in das unregelmäßig wellenförmig begrenzte Lumen hineinragen. Bereits bei schwacher Vergrößerung zeigt sich, daß der Innenraum dieses Ganges mit einem, wenn auch nicht kontinuierlichen, Epithelbelag versehen ist. Die genaue Untersuchung des letzteren zeigt, daß er teilweise an der Wand des Ganges fehlt, teilweise einschichtig, teilweise aber auch mehrschichtig ist. Die Gestalt der Zellen stellt sich sehr verschiedenartig dar. Von der platten, der Bindegewebszelle ähnlichen Epithelzelle angefangen, finden sich alle Übergänge bis zur normalen kubischen.

Dor sternförmige Durchschnitt, die äußere bindegewebige Umkleidung, die Muskelschichten und endlich die aus geschichtetem Pflasterepithel

bestehenden Beläge der Innenwand beweisen hinreichend, daß es sich hier um den Ureter der rechten Hälfte der Hufeisenniere handelt. Da der Strang ein Lumen und einen Epithelbelag enthält, so kommt differentialdiagnostisch nur noch ein Gebilde in Betracht, der Urachus, der sich ebenso wie der Ureter aus geschichtetem Epithel und aus einer Muskelschicht zusammensetzt. Die bei der Operation angetroffene seitliche Lage des Strangs spricht nicht unbedingt gegen die Annahme, daß es sich um den Urachus handelt, da dieser bei Geschwülsten im kleinen Becken häufig seine ursprüngliche mediane Lage aufgeben muß. Gegen die Annahme, daß es sich um den Urachus handelt, sprechen aber einmal die retroperitoneale Lage des Stranges, ferner der Umstand, daß er von der Mitte der Cyste ausgeht, vielleicht auch die Persistenz des Lumens. Denn erfahrungsgemäß obliteriert der Urachus sehr frühzeitig und wandelt sich in einen bindegewebigen Strang, das Ligamentum vesico-umbilicale medium, um. Allerdings kommt ein Offenbleiben des Urachus mitunter vor, was die am Nabel sich öffnenden, Harn aus der Blase entleerenden, sog. Nabel- oder Urachusfisteln beweisen.

Es handelt sich also in dem vorstehend eingehend beschriebenen Falle um eine solitäre Cystenbildung an einer Hufeisenniere; die Entstehungsgeschichte der Cyste läßt sich einwandfrei nachweisen. Nicht nur, daß durch bestimmte

klinische Merkmale der cystische Tumor erkannt werden konnte, seine durch die makroskopische und mikroskopische Untersuchung klar festgestellte Beschaffenheit bewies die Solitärcyste.

Besonders bemerkenswert ist aber dieser Fall noch aus zwei Gründen. Einmal findet sich hier zum erstenmal ein Beweis für eine bisher noch unbekannte Entstehungsmöglichkeit der Solitärcyste der Niere. Denn, wie namentlich die mikroskopischen Präparate in so schöner Weise zeigen, hat sie sich als Folge einer Hydronephrose ergeben, die wahrscheinlicherweise durch eine Abknickung des Ureters bedingt worden ist. Sodann aber gewinnt dieser Fall noch ein besonderes Interesse. Denn es handelt sich nicht allein um eine durch Hydronephrose entstandene Solitärcyste an einer gewöhnlichen Niere, sondern um eine solche an einer Hufeisenniere. Eine derartige Komplikation ist aber in der Literatur noch nicht beschrieben worden.

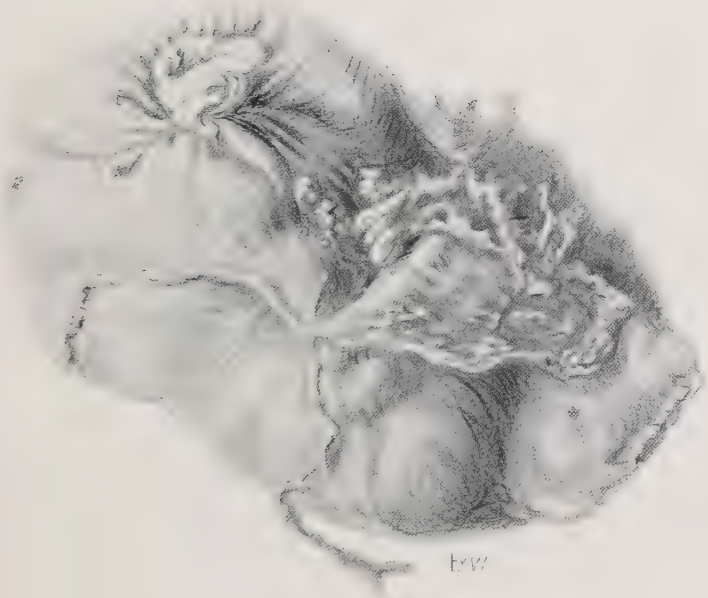

Fig. 1.

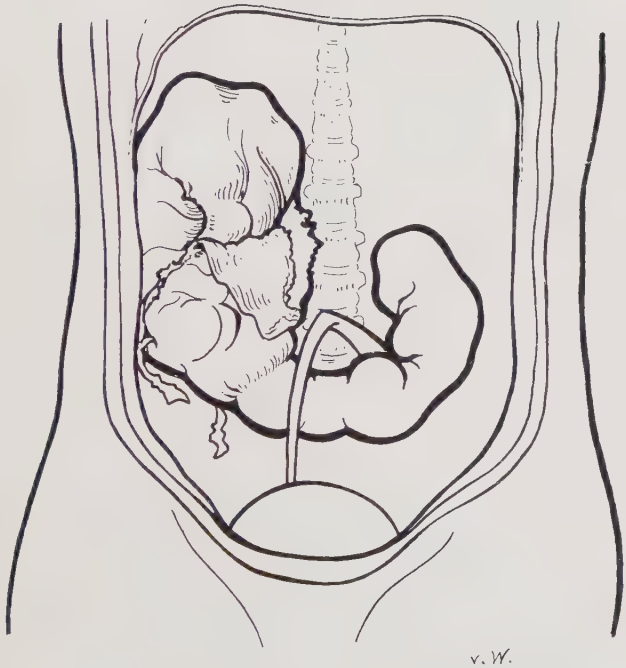

Fig. 2.

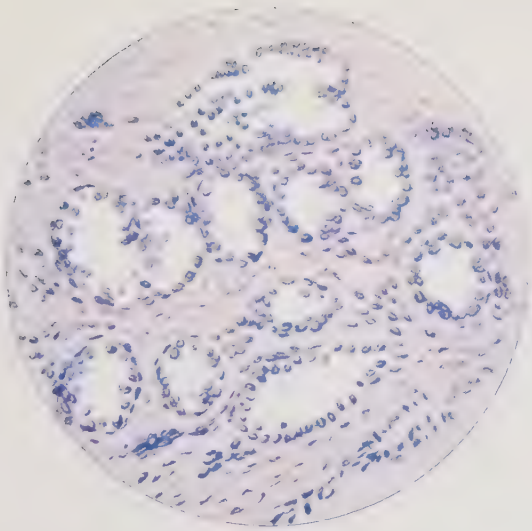

Wand der Cyste mit stark erweiterten geraden Harnkanälchen in Cysten übergehend.

Leitz 7. Oc. 1.

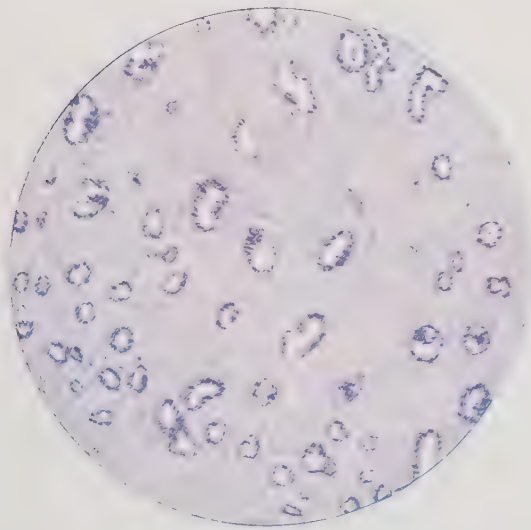

Wand der Nierencyste mit degenerierten Glomeruli und degenerierten Harnkanälchen.

Leitz 4. Oc. 1.

Zum Schlusse dieser Arbeit erfülle ich die angenehme Pflicht, Herrn Universitätsprofessor Dr. Bockenheimer für die gütige Überlassung des Materials meinen verbindlichsten Dank auszusprechen.

Literatur.

1. Albarran und Imbert: Les tumeurs du rein. Paris 1903.
2. Albert: Ein Fall von Cystenniere mit Cystenleber. Inaug.-Diss. Freiburg 1897.
3. v. Bergmann: Bruns-Mikulicz' Handbuch der praktischen Chirurgie. Stuttgart 1907.
4. Ph. Bockenheimer: Die kongenitale Cystenniere. Inaug.-Diss. Würzburg 1897.
   Ph. Bockenheimer und Frohse: Atlas chirurgischer Operationen. Jena 1906.
5. v. Brackel: Ein Fall von Nierencyste. Leipzig 1899.
6. Busse: Virchows Archiv, Bd. 145, 1904.
7. Carlier und Curtis: Écho méd. du Nord, Nr. 345.
8. Dunger: Zieglers Beiträge, Bd. 35, 1904.
9. Garre und Ehrardt: Nierenchirurgie. Berlin 1907.
10. Güterbock: Die chirurgischen Krankheiten der Harnorgane. 1898.
11. Hanau: Über kongenitale Cystenniere. Inaug.-Diss. Gießen 1890.
12. Hausmann: Inaug.-Diss. Leipzig 1895.
13. Hertwig: Lehrbuch der Entwicklungsgeschichte. Jena 1906.
14. Hexheimer: Virchows Archiv, Bd. 185, S. 52.
15. Hildebrand: Archiv für klinische Chirurgie, Bd. 48, S. 393.
16. Israel: Chirurgische Klinik 1906.
17. König: Lehrbuch der speziellen Chirurgie. 1904.
18. Kosinsky: Zentralblatt für Chirurgie 1900, S. 284.
19. Lejars: Du gros rein polyhistique. Thèse Paris 1888.
20. Mirabeau: Monatsschrift für Geburtshilfe und Gynäkologie 1900, 21.
21. Nauwerk und Hufschmied: Zieglers Beiträge, Bd. 12, 1892.
22. Orth: Spezielle pathologische Anatomie. Berlin 1893.

23. Porter: Johns Hopkins hospital bulletin, April 1907.
24. Recamier: Ann. des mal. des org. genito-urin., Bd. 9.
25. Ruckert: Orths Festschrift. Berlin 1903.
26. Reque: Med. news, August 1905.
27. Schultz: Über kongenitale Cystenniere.
28. Semb: Nord. med. Archiv, Bd. 38.
29. Senator: Erkrankungen der Niere. Wien 1896.
30. Sieber: Deutsche Zeitschrift für Chirurgie, Bd. 79, S. 406.
31. Springer: Beitrag zur Genese der Cystenniere. Inaug.-Diss. Zürich 1897.
32. Terburgh: Über Leber- und Nierencyste. Inaug.-Diss. Freiburg 1891.
33. Ullmann: Archiv. internat. de chirurg. 1904.
34. Virchows Archiv, Bd. 46, S. 305.
35. Virchow: Berliner klinische Wochenschrift 1892, S. 105.
36. Virchows gesammelte Abhandlungen. Frankfurt 1855.

Lebenslauf.

Verfasser dieser Arbeit, Francisco Alves de Azevedo, wurde am 2. Februar 1883 als Sohn des Kaufmanns José Feliciano Alves de Azevedo in Lissabon geboren und als Katholik getauft. Seine wissenschaftliche Vorbildung erhielt er in dem Lyceum Central von Lissabon, welches er nach vollendetem Studium verließ, um in der Escola Polytechnica derselben Stadt Vorlesungen über Physik, Chemie usw. zu hören. Im Oktober 1904 wurde er in der medizinischen Fakultät der Universität zu Berlin immatrikuliert, wo er bis zu seiner Promotion ununterbrochen studiert hat. Dabei hatte er Gelegenheit, Vorlesungen und Kliniken folgender Herren Professoren und Dozenten zu hören bzw. zu besuchen:

Albu, Bier, Bickel, Bockenheimer, Brieger, Bumm, Drude †, Engelmann †, Engler, Fränkel, Goldscheider, Hertwig, Heubner, Hildebrand, His, Kraus, von Leyden, Lewin, Morgenroth, Oestreich, Orth, Passow, Pels-Leusden, Pinner, Rubner, Salkowski, Schultze, Sonnenburg, Straßmann, Virchow, Waldeyer, Ziehen.

Allen diesen Herren, seinen hochverehrten Lehrern, spricht Verfasser seinen ehrerbietigsten Dank aus.